



Le fratture articolari ed extra-articolari del ginocchio

Gino Rocca^a (✉), Giuseppe Colasanto, Angela De Venuto, Alice Del Sal
SCDO Ortopedia e Traumatologia Pediatrica, Azienda Ospedaliero-Universitaria “Maggiore della carità”, Novara, Italia

^arocca.gino@libero.it, gino.rocca@maggioreosp.novara.it

ABSTRACT – ARTICULAR AND EXTRA-ARTICULAR KNEE FRACTURES

Joint fractures of the knee include epiphyseal detachments of the distal femur and proximal tibia (types 3 and 4 according to Salter-Harris). Extra-articular fractures include: avulsion of the tibial spines, detachment of the anterior tuberosity and patellar fractures. Fractures involving the distal femoral and proximal tibial epiphysis are relatively infrequent but may lead to long-term complications owing to the formation of post-traumatic bone bridges. Unless the fracture is composed, surgical treatment is always indicated. Avulsion fractures of the tibial spines occur as a result of a chondro-epiphyseal detachment of the insertion of the cruciate ligaments (predominantly the anterior one). They are infrequent injuries (3 per 100,000 cases per year, 2% of all knee injuries). Accurate diagnosis and appropriate treatment prevent unfortunate outcomes. Adolescent tibial tubercle fractures are uncommon, high-energy injuries sometimes combined with patellar tendon rupture; they represent a frequently missed diagnosis. Open reduction/internal fixation is generally required. Patellar fractures are caused by direct trauma (primary osseous fractures) or by an eccentric load during extension of the knee (sleeve and avulsion fractures). Most fractures require open reduction/internal fixation. The complication rate is low but late reconstruction of missed injuries may result in an extensor deficit.

Publicato online: 4 ottobre 2018

© Società Italiana Ortopedici Traumatologi Ospedalieri d'Italia 2018

Distacchi epifisari femorali e tibiali di tipo III e IV secondo Salter-Harris

Introduzione ed epidemiologia

Le fratture coinvolgenti la fisi del femore distale sono relativamente infrequenti (5% delle lesioni fisarie, quelle di tipo 3 sono il 21%, mentre il tipo 4 rappresenta il 16%) ma portano spesso a complicanze a lungo termine. Il nucleo di accrescimento del femore distale, già presente alla nascita, cresce a un ritmo variabile di 8–10 mm/anno, è responsabile del 40% della crescita totale dell'arto inferiore e si chiude approssimativamente all'età di 13 anni per le femmine e di 15 per i maschi. Contrariamente, il nucleo di accrescimento della tibia prossimale appare dopo i due mesi, cresce di 6 mm per anno e si chiude approssimativamente all'età di 14–15 anni. Le fratture della tibia prossimale rappresentano lo 0,3–0,4% di tutti i distacchi epifisari; questa esiguità trae ragione dal fatto che i legamenti collaterali “saltano” questa

struttura, trasmettendo le forze in varo-valgo distalmente ad essa [1]. Sono state descritte fratture triplane sia delle femore distale [2] che della tibia prossimale [3, 4].

Clinica e diagnosi

I meccanismi traumatici coinvolti possono essere diretti o indiretti.

Le forze che agiscono più frequentemente nelle fratture femorali sono quelle in valgo e quelle in iperestensione da trazione del quadricipite. Non è infrequente l'associazione con patologie quali il mielomeningocele, l'artrogriposi e con condizioni quali il parto cesareo da presentazione podalica e i maltrattamenti. Il meccanismo traumatico per le fratture tibiali prossimali può essere un colpo indiretto in iperestensione del ginocchio o uno stress in varo-valgo del ginocchio. Sono associate lesioni periarticolari nel 42% dei casi (prestare particolare attenzione all'avulsione della tuberosità tibiale). Oltre all'esame standard radiografico, è possibi-

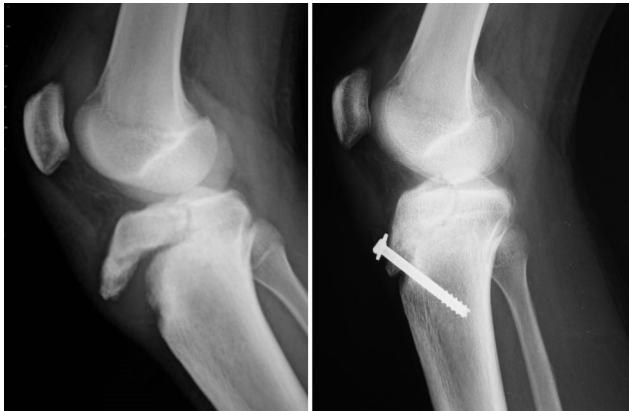

Fig. 1 - Distacco epifisario prossimale della tibia (tipo 3 secondo Salter-Harris)

le associare la TC per valutare l'entità della scomposizione. Se il paziente è molto piccolo, la frattura è evidenziata con ecografia o con RM.

Trattamento

Le fratture di 3° e 4° tipo del ginocchio richiedono in genere un trattamento cruento con ORIF, a meno che non siano assolutamente composte, con un gesso per 4–6 settimane (Fig. 1). Il trattamento cruento è indicato anche per la presenza di fratture associate ipsilaterali, lesioni vascolari concomitanti e prevede la riduzione aperta o chiusa e la sintesi o con fili (incrociati, trapassanti la fisi) o con viti con rondella (parallele alla fisi) e il successivo confezionamento di gesso. Un approccio in open con artrotomia permette la diretta visualizzazione della superficie articolare, minimizzando il rischio di complicanze. Una buona alternativa è la visualizzazione artroscopica della congruità della superficie articolare dopo la fissazione percutanea dei frammenti. Il gastrocnemio è in genere l'ostacolo alla riduzione delle fratture distali di femore: si possono usare provvisoriamente dei fili di Kirschner e completare la sintesi con le viti. Sono preferibili le viti da spongiosa, da 4,5–6,0 mm, evitando di trapassare la fisi. Il gesso, a 20–30° di flessione, viene mantenuto per 6–8 settimane, con una rimozione parziale a 4–6 settimane per permettere la rieducazione motoria. L'obiettivo è ottenere la riduzione anatomica della frattura.

Complicanze

- Complicanze vascolari – in concomitanza alle fratture di tibia prossimale – frequenti (incidenza lesione arteria poplitea 3–7%)
- Sindrome compartimentale
- Ponti fisari evidenti anche solo dopo diversi anni dal trauma (10–20%), con vizi di crescita
- Contratture di ginocchio (aderenze intra-articolari, retrazione capsulare, accorciamento del quadricipite o degli ischio-crurali)

- Lesioni legamentose associate (LCL, LCM, LCA)
- Stiramento dello SPE in traumi in varo.

Conclusioni

Le fratture coinvolgenti l'epifisi del femore distale e/o della tibia prossimale, pur avendo una bassa incidenza, hanno relativamente frequenti complicanze, tra le quali la formazione di ponti ossei ad arrestare in parte la crescita ossea residua. A meno che la frattura sia composta, è sempre indicato il trattamento cruento.

Frattura-avulsione delle spine tibiali

Introduzione ed epidemiologia

Le fratture da avulsione delle spine tibiali occorrono come risultato di un distacco condro-epifisario dell'inserzione dei legamenti crociati, in misura preponderante del legamento crociato anteriore (LCA). Il meccanismo del trauma può essere sia indiretto che diretto. Si tratta di lesioni relativamente infrequenti nei bambini, l'incidenza si aggira su 3 ogni 100.000 per anno, più frequentemente per incidenti in bicicletta e attività atletiche. Rappresentano il 2% di tutte le lesioni del ginocchio nei bambini [5]. Negli ultimi 20 anni la loro incidenza è molto aumentata a causa della sempre più precoce e intensa partecipazione della popolazione pediatrica agli sport [6].

Clinica e diagnosi

Il paziente si presenta con importanti algie, impossibilità al carico, emartro. Possono associarsi ulteriori lesioni legamentose dei legamenti collaterali e dei menischi. L'esame clinico è spesso poco dirimente a causa delle importanti algie, ma è possibile testare la lassità legamentosa in varo-valgo stress. L'esame principe è la radiografia. La proiezione laterale mostrerà con più facilità un'avulsione della spina. Se il frammento è esclusivamente condrale, l'indagine dirimente potrebbe essere solo la RMN, ma nella maggior parte dei casi quest'ultima, come la TC, non è necessaria (ad eccezione di un planning preoperatorio di studio delle dimensioni del frammento).

Classificazione e trattamento

Le avulsioni della spina tibiale sono classificate secondo Meyers & McKeever (Fig. 2) [7]:

- *Tipo 1*: assente o minima dislocazione del frammento dall'epifisi prossimale di tibia
- *Tipo 2*: dislocazione di 1/3–1/2 del frammento avulso, che viene sollevato ma rimane ancorato al bordo posteriore con l'epifisi prossimale di tibia
- *Tipo 3*: completa separazione del frammento avulso dall'epifisi prossimale di tibia, con dislocazione in alto e rotazione

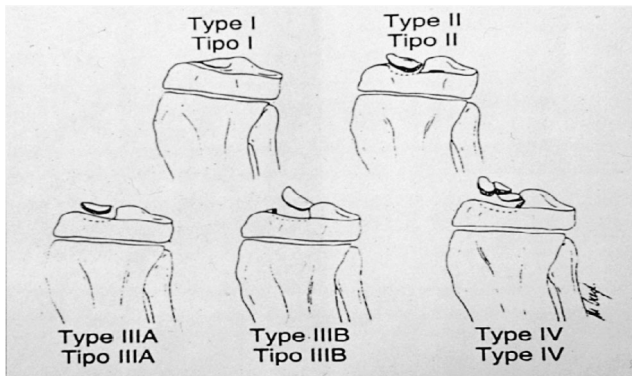


Fig. 2 - Classificazione secondo Meyers & McKeever, modificata da Zaricnyj (1977)

- 3a: completa avulsione senza rotazione del frammento
- 3b: avulsione con rotazione del frammento.

Nel 1977 Zaricnyj aggiunge alla classificazione suddetta il *Tipo 4*: avulsione comminuta.

La prognosi dipende dal tipo di frattura (il quarto tipo ha la prognosi peggiore) e dal trattamento adottato (il tipo 2, se non adeguatamente trattato, porta a risultati non soddisfacenti).

La letteratura è unitaria nell'affermare che il trattamento conservativo è il gold standard per le avulsioni del tipo 1: un gesso femoro-podale in estensione o in flessione a 20° sarà il trattamento più indicato, dopo adeguato svuotamento dell'emartro. Non esiste ad ogni modo accordo sui gradi di flesso-estensione in cui immobilizzare il ginocchio: alcuni autori affermano che l'LCA è teso in tutti i gradi di flessione, altri che l'allungamento funzionale si ha solo negli ultimi 20° di estensione; l'estensione del ginocchio porta alla riduzione del frammento attraverso la compressione diretta del condilo femorale laterale. Il gesso viene mantenuto per 6 settimane, seguito da fisioterapia. Per le avulsioni di tipo 2, la maggior parte degli autori suggerisce un tentativo di trattamento incruento, come per il tipo 1. Se la riduzione è ottenuta, si procede a controllo radiologico a 1 e a 2 settimane. Se la riduzione non si ottiene (in genere per interposizione del legamento intermeniscale o del corno anteriore del menisco mediale) o si perde secondariamente, si procede al trattamento cruento. Le opzioni di trattamento sono riduzione e sintesi interna artroscopica o riduzione aperta. Ad oggi si preferisce la via artroscopica, mediante fili di sutura [8]. Prima di procedere alla sintesi si esegue toilette chirurgica del letto della frattura. Per la riduzione della frattura si utilizza una guida utile per la ricostruzione del LCA, usando i portali anteromediale e anterolaterale, eccezionalmente il trans-rotuleo. Per la sutura con fili riassorbibili si sono dimostrate superiori le possibilità di ridurre piccoli frammenti e per la maggiore resistenza allo stress da trazione [9]. Il gesso viene poi mantenuto per 4 settimane. Il ritorno allo sport

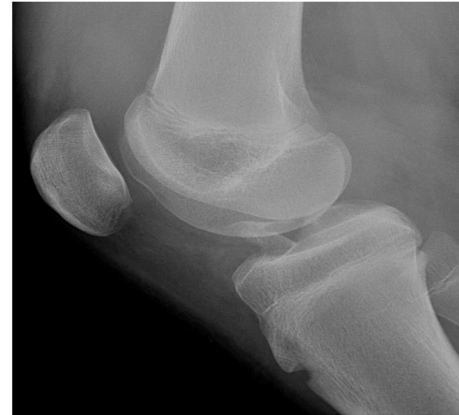

Fig. 3 - Avulsione della spina tibiale anteriore (tipo IIIB)

avviene in 12–16 settimane. Le avulsioni di tipo 3 e 4 (Fig. 3) richiedono sempre un trattamento cruento, analogo a quello usato per il tipo 2 [10]. In genere l'outcome è eccellente, nonostante un certo grado di lassità legamentosa evidente all'esame clinico ma senza sintomi di instabilità.

Complicanze

Le complicanze che possono insorgere sono:

- Perdita di riduzione e pseudoartrosi (soprattutto tipo 2)
- Artrofibrosi (la precoce mobilizzazione è un modo per evitarla)
- Lassità del LCA (38–100% casi, ma non sintomatico). Ciò è verosimilmente dovuto a una deformazione plastica del LCA, che appare emorragico ma francamente in continuità.

Conclusioni

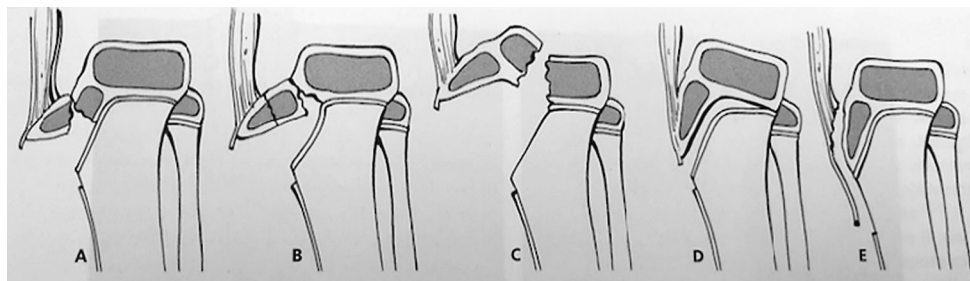
L'avulsione delle spine tibiali è un evento relativamente infrequente nella popolazione pediatrica. Il corretto inquadramento diagnostico getta le basi per un corretto trattamento ed evita degli esiti infausti e delle complicanze quali pseudoartrosi e artrofibrosi. I trattamenti possibili si articolano in conservativo e artroscopico con suture con fili riassorbibili. Una residua lassità legamentosa è spesso presente, ma non è influente dal punto di vista clinico per un pronto e adeguato ritorno alle normali attività sportive del paziente.

Fratture della tuberosità tibiale anteriore

Introduzione ed epidemiologia

Le fratture della tuberosità tibiale anteriore, in età pediatrica, hanno un'incidenza tra lo 0,4 e il 2,7% di tutte le lesioni epifisarie e meno dell'1% di tutte le lesioni della fisi, tipicamente in pazienti tra i 13 e i 16 anni, con prevalenza del sesso maschile, sia per la maggiore presenza di attività sportive ad

Fig. 4 - Classificazione di Watson-Jones modificata da Ogden (Wilkins)



alto impatto sia per la chiusura più tardiva della fisi della tibia prossimale [11]. Avvengono generalmente durante sport che prevedono salti; sono il risultato di un'estensione attiva del ginocchio con improvvisa e forte contrazione del quadricipite e di una flessione passiva acuta contro un quadricipite contratto, come nell'atterraggio da un salto.

Alcuni autori sostengono una maggiore prevalenza di tali fratture nei pazienti affetti da Morbo di Osgood-Schlatter, a causa della trasformazione, nei centri di ossificazione secondari della tuberosità tibiale, della fibrocartilagine in cartilagine colonnare ipertrofica, che risulta strutturalmente più debole. La tuberosità tibiale mantiene un aspetto cartilagineo fino all'età di 9–10 anni, 2 o 3 centri di ossificazione secondaria compaiono nelle ragazze tra gli 8 e i 12 anni e nei maschi tra i 10 e i 14, con successiva loro fusione, seguita poi dalla chiusura della fisi, in modo centrifugo.

Classificazione

Queste lesioni sono generalmente classificate secondo Watson-Jones (successivamente modificata da Ogden) (Fig. 4):

- *tipo 1*: la frattura è distale alla giunzione tra tuberosità tibiale e cartilagine epifisaria
 - *tipo 1A*: lievemente scomposte
 - *tipo 1B*: scomposte anteriormente e prossimalmente
- *tipo 2*: la frattura è a livello della giunzione
 - *tipo 2A*: frattura semplice
 - *tipo 2B*: frattura comminuta
- *tipo 3*: la frattura si estende all'articolazione e sono associate con la dislocazione del frammento anteriore e la discontinuità della superficie articolare
 - *tipo 3A*: singolo frammento
 - *tipo 3B*: comminuta.

In letteratura è stata descritta, in età pediatrica, anche una frattura parziale di tipo sleeve dell'apofisi tibiale e dell'adiacente metafisi, caratterizzata dall'avulsione di un'ampia area di periostio attaccata al tendine rotuleo, associata con un piccolo frammento osteocondrale, in seguito a una forte contrazione del quadricipite a ginocchio forzato in flessione [12]. Un'inserzione più ampia del tendine rotuleo, a livello della tibia prossimale, può predisporre a tale tipo di

lesioni piuttosto che alla classica avulsione dell'ATA. Talora le fratture da avulsione dell'ATA possono associarsi a rottura del tendine rotuleo, potendo quest'ultima passare misconosciuta. Si tratta di una lesione molto rara in età pediatrica, tuttavia, rappresentando la fisi il punto più debole nel complesso muscolo-tendine-osso (e molto più frequente una frattura da avulsione che una rottura tendinea). La diagnosi è nella quasi totalità dei casi intraoperatoria, sebbene il sospetto possa derivare dalla clinica (perdita della capacità di estensione attiva o gap palpabile in sede infra-rotulea) o dalla presenza di una rotula alta nella radiografia in proiezione laterale.

In concomitanza di lesione del tendine rotuleo, anche le fratture Ogden 1 o 2 necessitano di un precoce trattamento chirurgico a cielo aperto; in alcuni casi possono essere associate a lesioni meniscali (2%, specie nelle fratture di tipo 3) o del legamento crociato anteriore (1%).

Diagnosi clinica e strumentale

Il paziente si presenta tipicamente con un'incapacità a estendere la gamba e con il ginocchio atteggiato a 20–40° di flessione.

Alla palpazione, tumefazione e dolore locale e livello della tuberosità tibiale. È molto importante valutare i tessuti molli della gamba ed eseguire un accurato esame neuro-vascolare, per la possibile associazione di tali fratture con la sindrome compartimentale [10].

L'esame principe è rappresentato dalla radiografia, con particolare importanza della proiezione laterale. Nei bambini più piccoli può essere utile una radiografia comparativa controlaterale.

Il livello della rotula è un valido indice del grado di dislocazione della tuberosità tibiale.

Trattamento

Gli obiettivi del trattamento sono quelli di ripristinare un corretto apparato estensore, un'ottimale superficie articolare e una buona anatomia meniscale.

Il trattamento di scelta è quello chirurgico, nella cui attesa il paziente va attentamente monitorato per sorvegliare l'eventuale comparsa di sindromi compartimentali. Da una revisione della letteratura [13] emerge la necessità di un trattamento chirurgico nell'88% dei casi, con una riduzione a

cielo aperto nel 98%. I metodi di fissazione utilizzati sono diversi: viti da spongiosa, fili di Kirschner, ancore di sutura, cerchiaggi o una loro combinazione.

Nelle fratture di tipo Ogden 1 con scomposizione minima il trattamento di scelta è rappresentato da riduzione chiusa e gesso.

Nelle fratture tipo Ogden 2 e 3 è preferito sempre il trattamento chirurgico, per permettere la decompressione dell'ematoma, la valutazione della superficie articolare e una stabile fissazione interna.

Viene eseguita un'incisione longitudinale mediale a livello della porzione inferiore del tendine rotuleo e della tuberosità tibiale, effettuata un'accurata evacuazione dell'ematoma, seguita poi da una riduzione della frattura a ginocchio esteso, più anatomicamente possibile, e stabilizzazione con viti cannulate, parallele alla superficie articolare. Poi vengono suturati il tendine rotuleo e le fibre retincolari laterali. Talora nelle fratture comminute può essere necessario un cerchiaggio. Dopo l'intervento chirurgico segue generalmente il confezionamento di un gesso femoro-podalico dalle 4 alle 6 settimane.

In taluni casi di fratture intra-articolari (3A o 3B) può essere utilizzato un metodo di riduzione a cielo chiuso come primo tentativo (iperestensione del ginocchio e pressione del condilo femorale laterale contro il frammento dislocato) e, in base al grado di riduzione dei frammenti ottenuta sotto controllo ampliscopico, a successiva fissazione con viti e immobilizzazione con apparecchio gessato [14].

In caso di presenza di lesione del tendine rotuleo, anche le fratture tipo Ogden 1 o 2 necessitano di un precoce trattamento chirurgico a cielo aperto, consistente generalmente nella fissazione della tuberosità tibiale con viti in compressione e nella reinserzione del tendine rotuleo con cambre, cerchiaggi o suture transossee, seguito da immobilizzazione postoperatoria in gesso in estensione dalle 4 alle 6 settimane [15].

Nelle fratture di tipo 3 o 5, con coinvolgimento intra-articolare importante, possono riscontrarsi di frequente lesioni meniscali o interruzioni dei legamenti coronali, da valutare in sede di intervento con una mini artrotomia o in artroscopia. È stato dimostrato il raggiungimento di buoni risultati mediante la riparazione delle suddette lesioni con l'utilizzo di ancore di sutura.

Complicanze

I risultati del trattamento chirurgico sono per la maggior parte eccellenti, con una maggiore percentuale di complicanze nelle fratture con coinvolgimento intra-articolare e/o della componente metafisaria posteriore.

Rare complicanze riportate in letteratura sono la sindrome compartimentale nel compartimento anteriore della gamba (per interruzione delle branche dell'arteria tibiale anteriore

ricorrente che decorre lungo il bordo laterale dell'ATA; rischio aumentato con l'utilizzo di metodi di fissazione percutanea), la rigidità del ginocchio, la prominenza della tuberosità tibiale anteriore o della testa delle viti usate con borsiti associate risoltesi alla rimozione delle viti, la rifrattura e, molto più raramente, l'esito in ginocchio recurvato come risultato di un arresto asimmetrico di crescita della fisi anteriore nei pazienti di età inferiore ai 13 anni [16]. Altre complicanze ancora più rare possono essere: infezioni, non unione della frattura, trombosi venosa profonda, formazione di neuromi del nervo safeno, differenza di lunghezza degli arti.

Fratture della rotula

Introduzione ed epidemiologia

Le fratture di rotula sono un'entità rara in età pediatrica, rappresentando circa il 5% di tutte le lesioni del ginocchio. Avvengono in un'età compresa tra gli 8 e i 14 anni, con una media di circa 11–12 e la maggior parte dei pazienti sono di sesso maschile. Nei bambini sono rare sotto agli 8 anni e rarissime sotto ai 5 anni (0,07%). Le cause principali sono i traumi stradali e l'attività sportiva. Il meccanismo traumatico è rappresentato spesso da un trauma anteriore diretto o da un carico eccentrico durante l'estensione del ginocchio, durante un salto o l'atterraggio. Il trauma diretto determina generalmente fratture trasverse, verticali o comminute, mentre l'improvvisa contrazione del quadricipite durante la flessione del ginocchio può causare un'avulsione distale o prossimale di bratta ossea. Le *sleeve fracture* o "fratture a manica" (distacco di frammento osseo che porta con sé cartilagine, periostio e retinacolo) sono generalmente determinate anch'esse da una forte contrazione del quadricipite, che avviene all'inizio di un salto (frequenti nei giocatori di basket o nel salto in lungo o in alto). Le fratture da avulsione della faccetta mediale della rotula sono di solito causate da episodi di lussazione rotulea, con rottura del retinacolo o del legamento femoro-patellare mediale; molto più rare sono le fratture da avulsione laterale, di frequente confuse con una rotula bipartita. In un terzo dei casi sono riportate fratture ipsilaterali associate diafisarie della tibia o del femore. Il tipo di frattura dipende anche dall'età del paziente.

Classificazione

In età pediatrica, le fratture di rotula possono essere suddivise in:

- fratture ossee primarie
- *sleeve fracture* o fratture da avulsione [10].

Fratture ossee primarie

La più comune è la frattura trasversa, attraverso la porzione media della rotula. Altri tipi di fratture sono quelle verticali,

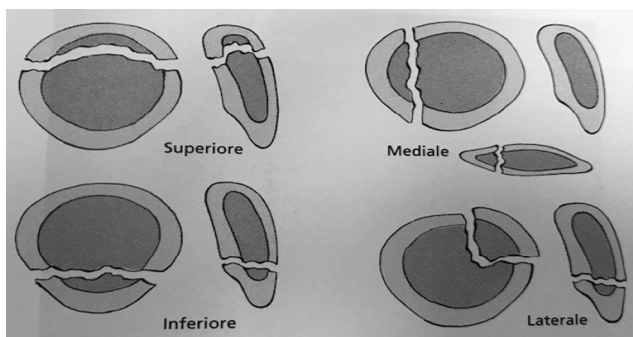


Fig. 5 - Classificazione delle fratture di rotula (Wilkins, 2014)

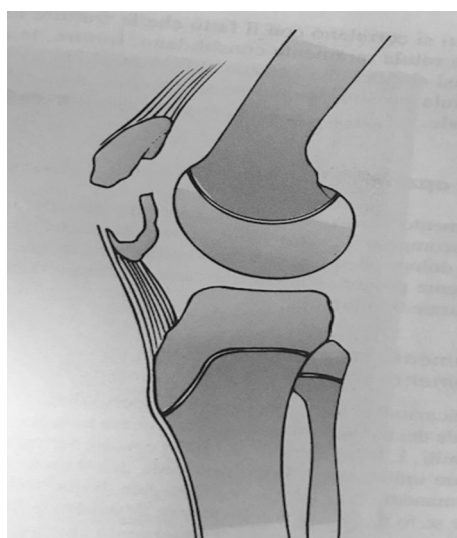


Fig. 6 - Sleeve fracture (Wilkins, 2014)

più rare e quelle comminute, in cui si registrano i risultati clinici peggiori (Fig. 5).

Sleeve fracture

Le *sleeve fracture* rappresentano circa la metà di tutte le fratture di rotula in età pediatrica. Sono più colpiti gli adolescenti, per la maggiore intensità dell'attività sportiva, la rapida crescita ossea con trasformazione osteocondrale alla periferia della rotula e l'alta prevalenza d'instabilità rotulea. Nelle *sleeve fracture* un "guscio" di cartilagine e periostio viene strappato da uno dei lati della rotula. Sono classificate da Grogan in 4 tipi: inferiore, mediale, laterale e superiore con netta prevalenza del primo tipo. La diagnosi è principalmente clinica ed ecografica, potendo la frattura non essere visibile alle radiografie. Il trattamento ottimale, per dislocazioni maggiori di 2 mm, è rappresentato da riduzione e fissazione interna del tendine rotuleo. Una frattura da avulsione lungo la faccetta mediale della rotula può essere causata da episodi di lussazione rotulea e non raramente può passare misco-

nosciuta (talora non visibile alle radiografie, ma solo alla risonanza magnetica). Nella popolazione pediatrica si registra una maggior prevalenza di fratture osteocondrali poiché lo strato di cartilagine calcificata non è ancora completamente formato, con la presenza di un'interfaccia indebolita tra la cartilagine articolare e l'osso subcondrale, probabile sede di frattura. Hanno un'incidenza tra il 25 e il 75% nelle lussazioni acute di rotula nei bambini e negli adolescenti [17]. Le fratture osteocondrali da avulsione della faccetta mediale della rotula sono spesso associate a lesioni del legamento femoro-patellare mediale, mentre più raramente possono presentarsi insieme a lesioni a carico del condilo femorale laterale.

Diagnosi clinica e strumentale

Il paziente affetto da una frattura completa o da un'avulsione si presenta con un ginocchio tipicamente gonfio, teso, con un emartro di entità variabile e talora impossibilità al carico per algia.

Notevole importanza nell'esame clinico spetta alla presenza di emartro, indice della presenza di una probabile frattura. Un emartro non spiegato, in un quadro di displasia trocleare, dovrebbe essere considerato associato a una frattura osteocondrale, fino a prova contraria. L'estensione attiva del ginocchio è in genere difficoltosa, sebbene talora sia possibile a causa dell'integrità residua delle fibre retincolari. Nelle fratture di tipo *sleeve* inferiori è talora palpabile una rotula alta. L'esame diagnostico dirimente è rappresentato dalla radiografia del ginocchio nelle due proiezioni, specie in quella laterale a 30° circa di flessione; talora possono essere necessarie delle proiezioni oblique non standard per visualizzare il frammento osteocondrale avulso, sebbene rimanga la risonanza magnetica l'esame di scelta per lo studio delle fratture osteocondrali da avulsione, in modo da poter valutare l'associata lesione del legamento alare mediale. Le fratture tipo *sleeve*, tuttavia, rimangono difficili da identificare radiograficamente: il piccolo frammento osseo, visibile alle radiografie, è associato a un più grande frammento cartilagineo attaccato al tendine rotuleo. Importante la diagnosi differenziale tra le *sleeve fracture* e l'esistenza di centri accessori di ossificazione o con la patologia di Sinding Larsen Johansson (osteonecrosi avascolare del polo inferiore rotuleo), considerando che nessuna delle suddette risulta associata a un quadro di rotula alta. Talora può essere utile una proiezione comparativa del ginocchio sano per definire particolari condizioni anatomiche (es. rotula bipartita).

Trattamento

La maggior parte delle fratture richiedono una riduzione aperta e una fissazione interna.

Le fratture non scomposte vengono trattate in modo conservativo con apparecchio gessato o tutore fisso in estensione

per circa 6 settimane con la concessione del carico, essendo molto basso il rischio di scomposizione se si mantiene a riposo l'apparato estensore. In seguito si procede a un graduale recupero dell'articolazione del ginocchio, in associazione a un lavoro di potenziamento del muscolo quadricipite. Il trattamento chirurgico è indicato per scomposizioni della superficie articolare maggiori di 4 mm o per un gradino articolare maggiore di 2 mm. Sono diversi i tipi di trattamento disponibili: cerchiaggi, osteosintesi con viti cannulate, suture transossee e fissazione interna con pin riassorbibili. Le fratture trasverse scomposte richiedono una riduzione a cielo aperto e una fissazione interna con fili di Kirschner e cerchiaggio metallico; alcuni autori prediligono una tecnica di cerchiaggio circonferenziale per evitare la penetrazione intraossea e potenziali disturbi alla crescita ossea. Le fratture comminute sono quelle con i risultati clinici peggiori e sono le più difficili da trattare. Bisogna procedere a una riduzione a cielo aperto dei frammenti più grandi, in modo più anatomico possibile, alla rimozione dei frammenti più piccoli, specie se extraarticolari, e alla loro successiva fissazione con cerchiaggio. La patellectomia è una pratica ormai desueta, anche nelle fratture più complesse. Nelle fratture di tipo *sleeve*, dalla nostra esperienza, riteniamo ottimale una riduzione cruenta della frattura, seguita da fissazione con sutura transossea e protezione con cerchiaggio rotuleo in filo riassorbibile, seguito da immobilizzazione in estensione per un mese. Il trattamento delle fratture osteocondrali varia in base alla sede, alla grandezza del frammento e al tempo intercorso dal momento del presunto trauma. Quando il frammento è di dimensioni talmente ridotte da non poter essere fissato, il corpo mobile viene rimosso. Le fratture osteocondrali scomposte con frammenti osteocondrali di dimensioni maggiori (>1–1,5 cm), specie se in zone di carico, dovrebbero essere trattate con la loro riduzione e fissazione, mediante suture, viti o pin filettati preferibilmente riassorbibili. Sarebbe ottimale il riposizionamento entro 10 giorni ma si è visto che anche con intervento chirurgico effettuato nell'arco dei due mesi dal trauma, si ottengono risultati clinici soddisfacenti.

Complicanze

Il tasso di complicanze è molto basso, sebbene la riparazione tardiva di lesioni misconosciute possa esitare in un'insufficienza dell'apparato estensore. Nelle *sleeve fracture* è riportato un tasso di complicanze quasi nullo, in caso di diagnosi e trattamento precoce. Alcune complicanze includono la mancata consolidazione della frattura (risultato di una fissazione inadeguata), la necrosi avascolare del polo inferiore della rotula, l'ossificazione del tendine rotuleo e la perdita della flessione completa del ginocchio. Una fissazione non adeguata può condurre anche a un deficit dell'apparato estensore [18]. La necrosi avascolare della rotula, dopo una frattura trasversa, avviene più frequentemente nel polo superiore che in quello inferiore, per la sua più precaria

vascolarizzazione. Non sono evidenti in letteratura disturbi dell'accrescimento, in esiti di fratture di rotula.

CONFLITTO DI INTERESSE Gli autori Gino Rocca, Giuseppe Colasanto, Angela De Venuto e Alice Del Sal dichiarano di non aver alcun conflitto di interesse.

CONSENSO INFORMATO E CONFORMITÀ AGLI STANDARD ETICI Tutte le procedure descritte nello studio e che hanno coinvolto esseri umani sono state attuate in conformità alle norme etiche stabilite dalla dichiarazione di Helsinki del 1975 e successive modifiche. Il consenso informato è stato ottenuto da tutti i pazienti inclusi nello studio.

HUMAN AND ANIMAL RIGHTS L'articolo non contiene alcuno studio eseguito su esseri umani e su animali da parte degli autori.

Bibliografia

- Riccio AI, Wilson PL, Wimberley RL (2013) Lower extremity injuries. In: Herring JA (ed) Tachdjian's pediatric orthopaedics: from the Texas Scottish Rite Hospital for Children, 5th edn. Elsevier Health Sciences, Philadelphia, pp 1353–1516
- Skaggs DL, Kocher MS (2006) Extra-articular injuries of the knee, intra-articular injuries of the knee. In: Green WH, Bucholz RW, Heckman JD, Court-Brown CM (eds) Rockwood & Wilkins' fractures in children, 6th edn. Lippincott Williams & Wilkins, Philadelphia, pp 938–1033
- Sinigaglia R, Gigante C, Basso G, Turra S (2007) Triplane fracture of the proximal tibial epiphysis. Chir Narzadow Ruchu Ortop Pol 72:149–151
- Strelzow J, Aarvold A, Reilly CW (2017) Triplane fracture of the proximal tibia: a case report and literature review. Case Rep Orthop 2017:649072
- Shin YW (2015) The tibial eminence fracture in skeletally immature patients. Curr Opin Pediatr 27:50–57
- Rocca G, Caldo D (2008) Fracture of intercondylar spine in young people. Mediterr J Musculoskelet Surv 16(1):14–16
- Meyers MH (1959) Fracture of the intercondylar eminence of the tibia. J Bone Jt Surg, Am 41(2):209–222
- Brunner S (2016) Absorbable and non-absorbable suture fixation results in similar outcomes for tibial eminence fractures in children and adolescents. Knee Surg Sports Traumatol Arthrosc 24(3):723–729
- Rocca G, Colasanto G, Andreacchio A (2005) Frattura delle spine tibiali in età evolutiva. Libro degli Abstract del 90° Congresso Nazionale SIOT, Firenze, 9–13 ottobre 2005, p 91
- Herring JA (ed) (2013) Tachdjian's pediatric orthopaedics: from the Texas Scottish Rite Hospital for Children, 5th edn. Elsevier Health Sciences, Philadelphia
- Howarth WR, Gottschalk HP, Hosalkar HS (2011) Tibial tubercle fractures in children with intra-articular involvement: surgical tips for technical ease. J Child Orthop 5(6):465–470
- Davidson D, Letts M (2002) Partial sleeve fractures of the tibia in children: an unusual fracture pattern. J Pediatr Orthop 22(1):36–40
- Pretell-Mazzini J, Kelly DM, Sawyer JR et al (2016) Outcomes and complications of tibial tubercle fractures in pediatric patients: a systematic review of the literature. J Pediatr Orthop 36(5):440–446
- Pesl T, Havranek P (2008) Acute tibial tubercle avulsion fractures in children: selective use of the closed reduction and internal fixation method. J Child Orthop 2(5):353–356

15. Yousef MA (2018) Combined avulsion fracture of the tibial tubercle and patellar tendon rupture in pediatric population: case series and a review of literature. *Eur J Orthop Surg Traumatol* 28(2):317–323
16. Jakoi A, Freidl M, Old A et al (2012) Tibial tubercle avulsion fractures in adolescent basketball players. *Orthopedics* 35(8):692–696
17. Kramer D, Pace JL (2012) Acute traumatic and sports-related osteochondral injury of the pediatric knee. *Orthop Clin N Am* 43(2):227–236
18. Green WH, Bucholz RW, Heckman JD, Court-Brown CM (eds) (2006) *Rockwood & Wilkins' fractures in children*, 6th edn. Lippincott Williams & Wilkins, Philadelphia